Corazón en riesgo: esteroides anabólicos y la búsqueda de la perfección corporal

Claudia-Yaneth Rodríguez-Triviño[1], Sammy Felipe Castellanos Rojas[2], Carlos Andrés Gómez Coronado[2], Sergio Andrés Cristancho Losada[2], Eduardo Henrique Mercado Pernett[3]

[1]Facultad de Salud, Universidad del Valle (Santiago de Cali, Valle del Cauca; Colombia). [2]Departamento de Fisiología, Facultad de Ciencias de la Salud, Fundación Universitaria Navarra - UNINAVARRA SNIES 9907 (Neiva, Huila, Colombia). [3]Servicio de Electrofisiología Cardiovascular, Clínica Medilaser (Neiva, Huila, Colombia).

doi: 10.18176/archmeddeporte.00194

Recibido: 09/04/2024
Aceptado: 16/01/2025

Resumen

Introducción: Los esteroides androgénicos anabólicos (EAA) potencian el desarrollo muscular y han estado asociados a cambios cardiovasculares deletéreos para el corazón y los vasos.
Objetivos: Identificar cambios electrocardiográficos en personas consumidoras de anabólicos esteroides relacionadas con la mejoría de la imagen corporal.
Material y método: Se realizó un estudio descriptivo de corte transversal en personas consumidoras de EAA relacionada con la mejoría de la imagen corporal y el entrenamiento aficionado en gimnasios. Se analizaron los cambios electrocardiográficos según los criterios internacionales para la interpretación del electrocardiograma para deportistas aficionados. Los electrocardiogramas fueron analizados por dos expertos de forma independiente, además se incluyeron datos como el tiempo de consumo, edad y sexo.
Resultados: Se tomó un electrocardiograma de 12 derivaciones a 23 participantes, el 95,4% fueron hombres y el 4,6% mujeres, dichos sujetos fueron reclutados en bola de nieve. Se encontraron cambios relacionados con el ejercicio físico que se han descrito como esperados en los criterios internacionales para la interpretación del electrocardiograma para deportistas aficionados, así como hallazgos considerados limítrofes; Sin embargo; en 7 personas se encontraron cambios anormales entre los cuales se destaca inversión de la onda T anterior (4,35%), bloqueo completo de rama izquierda (4,35%), prolongación del intervalo QT (4,35%), bloqueo del fascículo posterior izquierdo (4,35%) y trastorno no especifico de la repolarización pared inferior con la hipertrofia cardiaca izquierda (4,35%).
Conclusiones: Se identificaron varias anormalidades electrocardiográficas que podrían generar complicaciones graves y más del 50% presento cambios limítrofes concomitantes al uso de anabólicos; no obstante, se requieren estudios de seguimiento y asociación para analizar su impacto en el sistema cardiovascular. Es importante desarrollar políticas públicas relacionadas con un mayor control estatal de estas sustancias y la promoción de la supervisión por profesionales de la salud.

Palabras clave:
Anabolizantes. Electrocardiografía. Bloqueo de rama. Cardiomegalia.

Heart at risk: steroids and the pursuit of body perfection

Summary

Introduction: Anabolic androgenic steroids (AAS) have been known to enhance muscle development, yet they have also been associated with detrimental cardiovascular changes in both the heart and blood vessels.
Objectives: This study aimed to identify electrocardiographic changes in individuals consuming anabolic steroids in relation to body image enhancement.
Material and method: We conducted a descriptive cross-sectional study among individuals using AAS for body image improvement and engaging in amateur gym training. Electrocardiographic changes were assessed according to international criteria for electrocardiogram interpretation in amateur athletes. Two experts independently analyzed the electrocardiograms, along with collecting data such as duration of consumption, age, and gender.
Results: Twelve-lead electrocardiograms were obtained from 23 participants, with 95.4% being male and 4.6% female, recruited through snowball sampling. Exercise-related changes, deemed expected per international criteria for electrocardiogram interpretation in amateur athletes, were observed, alongside findings considered borderline. However, abnormal changes were identified in 7 individuals, including anterior T-wave inversion (4.35%), complete left bundle branch block (4.35%), prolonged QT interval (4.35%), left posterior block (4.35%), and nonspecific ST-segment depression with left ventricular hypertrophy (4.35%).
Conclusions: Several electrocardiographic abnormalities were identified, which could pose serious implications, with over 50% of participants exhibiting borderline changes associated with anabolic steroid use. Further longitudinal and associative studies are warranted to comprehend their impact on the cardiovascular system. Developing public policies involving increased state control of these substances and promoting supervision by healthcare professionals is imperative.

Key words:
Anabolic agents. Electrocardiography. Bundle-branch block. Cardiomegaly.

Correspondencia: Claudia-Yaneth Rodríguez-Triviño
E-mail: claudia.yaneth.rodriguez@correounivalle.edu.co / cyrodriguezt@unal.edu.co

Introducción

Los derivados sintéticos de la testosterona, o esteroides androgénicos anabólicos (EAA), son hormonas sexuales masculinas con efectos predominantemente anabólicos (hipertrofia del músculo esquelético) en comparación con sus efectos androgénicos (desarrollo de características sexuales masculinas). Esto ha generado un consumo indiscriminado en personas que buscan modificar su imagen corporal[1,2]. Sagoe, *et al.*, reportaron una prevalencia global de consumo de EAA del 6,4% en hombres y del 1,6% en mujeres en un metaanálisis que incluyó 162 artículos, con la participación de 697.357 personas (581.595 hombres y 341.448 mujeres) provenientes de 118 países de cinco continentes: América, Europa, Oceanía, África y Asia, con una edad promedio de 20,15 años[3,4].

En Latinoamérica, la situación es similar a la global. En Brasil, la prevalencia en hombres ha sido reportada en un 8,1% y en mujeres en un 0,4%. En Argentina y Colombia, se sitúa alrededor del 6,5%, y la preocupación por la imagen corporal ha sido señalada como una de las principales causas[5,6]. El consumo de EAA ha trascendido del deporte de alto rendimiento a la práctica deportiva amateur, especialmente en adolescentes y adultos jóvenes. El inicio del consumo se da entre los 22 y 24 años, y al menos entre el 2,7% y el 2,9% de los adultos jóvenes han utilizado EAA al menos una vez en la vida[7].

Adicionalmente, el trastorno dismórfico muscular, conocido como vigorexia, también puede conducir al uso o abuso indiscriminado de EAA en un intento por alcanzar el cuerpo deseado. En el mercado existen múltiples presentaciones comerciales de estas sustancias que, junto a diferentes patrones de consumo y duración, representan riesgos significativos para la salud. Sin embargo, la sobredosificación parece ser el mayor problema, estimándose que el consumo oscila entre 10 y 100 veces la dosis terapéutica recomendada, la cual varía entre 250 y 3.200 mg por semana[1,2].

La práctica deportiva, ya sea profesional o amateur, induce cambios en la electrofisiología cardíaca. Entre los cambios reportados se incluyen bradicardia sinusal, alteraciones en la conducción (como bloqueo A-V de primer grado y bloqueo A-V de segundo grado tipo Mobitz I), incremento del voltaje del complejo QRS, desviación a la derecha del eje eléctrico del QRS, melladura en el QRS y prolongación del intervalo QT corregido (QTc) hasta valores en el límite superior. No obstante, pueden presentarse mayores alteraciones asociadas a la suplementación exógena de EAA[8].

Los cambios electrocardiográficos asociados al consumo de EAA son diversos y varían en gravedad. Pueden incluir arritmias ventriculares, infarto agudo de miocardio e incluso muerte súbita. Es posible observar prolongación del intervalo QTc, mayor dispersión del QT, incremento de la frecuencia cardíaca post esfuerzo físico en comparación con personas no consumidoras, prolongación del intervalo JT, ritmo sinusal con patrón QI-SIII, inversiones de la onda T e hipertrofia ventricular izquierda[9]. Estas alteraciones están relacionadas con la desregulación autonómica cardíaca y se han asociado al consumo de dosis superiores a las terapéuticas durante más de dos años y en múltiples ciclos[9-13].

El uso indiscriminado de estas sustancias se considera un problema de salud pública, dado que existe consenso científico sobre los efectos colaterales negativos que comprometen la salud. Recientemente, se ha prestado especial atención a su papel en el desarrollo de anomalías cardiovasculares, psicológicas y endocrinas, entre otras. Sin embargo, las regulaciones en diferentes países permanecen desatendidas[14]. El objetivo de este estudio fue identificar cambios electrocardiográficos en personas consumidoras de anabólicos esteroides, relacionados con la mejora de la imagen corporal, según criterios internacionales para la interpretación del electrocardiograma en deportistas aficionados[14].

Material y método

Este es un estudio de corte transversal. Los participantes fueron personas que asisten a centros de *fitness* y gimnasios en Colombia. El muestreo fue no probabilístico, utilizando la técnica de bola de nieve, en la cual cada participante identificado refería al siguiente. Se logró reclutar a 26 personas, de las cuales 24 cumplieron con los criterios de inclusión (personas mayores de 18 años, con consumo de cualquier derivado de EAA, oral o inyectado, durante un periodo mayor a dos años y en dosis superiores a 100 mg, que además firmaron el consentimiento informado). De estas, 23 firmaron efectivamente el consentimiento informado. Se excluyeron mujeres en estado de embarazo, personas con enfermedades cardiovasculares diagnosticadas o con antecedentes graves. Este estudio fue avalado por el comité de ética institucional, y los hallazgos encontrados en los participantes fueron oportunamente comunicados y los afectados referidos para recibir atención médica.

A cada participante se le realizó un electrocardiograma de 12 derivaciones (ECG). Para ello, se les pidió no consumir bebidas estimulantes el día del examen (como bebidas con cafeína o tabaco) ni realizar ejercicio físico previo. El examen se llevó a cabo en el laboratorio de fisiología, en un ambiente con una temperatura de 24 grados centígrados y una humedad relativa del 40-50%. El procedimiento fue realizado por un profesional de enfermería. El análisis de cada ECG se llevó a cabo de manera independiente, primero por un fisioterapeuta y luego por un cardiólogo con subespecialidad en electrofisiología cardíaca, siguiendo los criterios internacionales para la interpretación del electrocardiograma en deportistas profesionales y aficionados. Dichos criterios clasifican los hallazgos en tres categorías: cambios esperados o normales (hallazgos relacionados con el entrenamiento que son considerados fisiológicos), hallazgos limítrofes (anteriormente catalogados como anormales, pero que pueden estar presentes sin generar complicaciones) y hallazgos anormales o graves (que podrían representar un riesgo de complicaciones)[15,16].

En relación con el interrogatorio, se utilizó la versión en español validada del cuestionario de Drezner, *et al.*[17,18]. Para proteger la confidencialidad de los participantes y respetar su privacidad, se les permitió responder únicamente las preguntas que consideraran apropiadas o pertinentes.

Para el análisis estadístico se utilizó el paquete Stata®. Las variables nominales se expresaron en frecuencias y proporciones, mientras que las variables continuas se analizaron mediante medidas de tendencia central y dispersión. Se realizaron pruebas de hipótesis para evaluar diferencias de medias y proporciones según correspondiera (Kruskal-Wallis y test de Fisher).

Resultados

Para la realización de este estudio se tomaron electrocardiogramas (ECG) de 12 derivaciones a 23 personas que previamente habían firmado el consentimiento informado y consumían EAA. Los participantes asistían a centros fitness de manera regular, al menos cinco veces por semana. De las personas analizadas, 22 fueron hombres (95,6%) y una mujer (4,4%), con una media de edad de 31,6 años. El EAA más utilizado fue el decanoato de testosterona (26,08%). La vía de administración predominante fue la intramuscular, empleada por 22 participantes (95,6%), y el promedio de uso de esta sustancia fue de 2,8 años, con al menos dos ciclos por año. La mayoría de los participantes realizaba entrenamiento de fuerza (52,17%), con un promedio de 171,2 minutos de entrenamiento semanal (Tabla 1).

En la Tabla 2 se presentan las características electrocardiográficas y cardiovasculares generales. La frecuencia cardíaca promedio fue de 68,3 latidos por minuto, un valor por debajo de la media de la población general reportada en la literatura, con una diferencia estadísticamente significativa (p <0,001). La presión arterial sistólica promedio fue de 130,2 mmHg, un valor superior al esperado para la edad, mientras que la presión diastólica promedio fue de 80,3 mmHg. Ambas diferencias resultaron estadísticamente significativas (p <0,001).

Tabla 1. Características sociodemográficas de las personas consumidoras de anabólicos esteroides (n = 23).

Variable	n = 23
Sexo (%)	
Masculino	22 (95,4%)
Femenino	1 (4,6%)
Edad en años por Sexo (d.e)	
Masculino	31,6 (11,2)
Femenino	22 (0,0)
Tipo de esteroide anabólico y dosis semanal anabólicos (%)	
Testosterona enantato 250mg	1 (4,35)
Metandrostenolona 160mg	1 (4,35)
Undicilenato de boldenona 400mg	1 (4,35)
Enantato de testosterona 300mg	1 (4,35)
Decanoato de testosterona 100mg	6 (26,08)
Propionato de testosterona 100mg	3 (17,39)
Propionato de testosterona 150mg	1 (4,35)
Testosterona cipionato 250mg	1 (4,35)
Presentación combinada *(1ml= propionato testosterona 30 mg +fenilpropionato de testosterona 60 mg + isocaproato de testosterona 60 mg + decanoato de testosterona 100 mg +excipientes c.s.p 1mg/1 ml)*	3 (13,04)
Otros anabólicos y periodos de consumo	
Estanozolol 100mg cada 3 semanas	5 (21,74)
Vía de administración (%)	
Intramuscular	22 (95,6)
Vía oral	1 (4,35)
Tiempo de consumo en años (d.e)	2,8 (1,2)
Tipo de entrenamiento (%)	
Potencia	11 (47,83)
Fuerza	12 (52,17)
Velocidad	0 (0)
Resistencia	0 (0)

d.e: desviación estándar; excipientes c.s.p: excipientes y cantidad suficiente para 1 g, 10 ml.

Tabla 2. Características electrocardiográficas y cardiovasculares generales.

Variable	Hombres = 22	Mujeres = 1
Frecuencia cardiaca l/min (d.e)	68,3 (6,8)*	52,2 (0,0)*
Presión arterial sistólica (d.e)	130, 2 (4,5)*	121 (0,0)
Presión arterial diastólica (d.e)	80,9 (1,3)	78 (0,0)
Ritmo % (n)		
Sinusal	100 (22)	100 (1)
AV	0 (0)	0 (0)
Purkinje	0 (0)	0 (0)
Eje eléctrico cardiaco % (n)		
Normal	72,7 (16)	1 (100)
Derecha	13,60 (3)	0 (0)
Izquierda	13,60 (3)	0 (0)
Indeterminado	0 (0)	0 (0)
Intervalos		
P-R (s)	0,19 (0,04)	0,20 (0,0)
Q-T (s)	0,36 (0,03	0,46 (0,0)
Voltaje QRS mv (d.e)	0,97 (0,34)	
ECGs sin cambios relevantes %(n)	36,36 (8)	100 (1)
Hallazgos esperados del ECG del deportista %(n)	18,18 (4)	0 (0)
Trastornos limítrofes del ECG del deportista %(n)	13,63 (3)	0 (0)
Trastornos graves del ECG del deportista %(n)	31,81 (7)	0 (0)

*p<0,001 *t* Student, test univarida, AV: auriculoventricular, ECG: eletrocardiograma, N/A: no aplica.

En relación con los parámetros electrocardiográficos, todos los participantes presentaron ritmo sinusal. El 73,9% mostró un eje eléctrico del QRS entre 0° y 90°, mientras que el 13% presentó desviación del eje eléctrico hacia la derecha y otro 13% hacia la izquierda. Al analizar la duración, el voltaje de las ondas, los segmentos y los intervalos, no se encontraron diferencias estadísticamente significativas con respecto a lo esperado[13]. En 18 personas se observaron cambios considerados normales en el ECG de deportistas aficionados, mientras que tres presentaron hallazgos limítrofes y siete mostraron trastornos graves en el ECG.

En la Tabla 3 se caracterizan los hallazgos normales del ECG de deportistas aficionados según el tipo de EAA consumido. La frecuencia cardíaca y el ritmo no se vieron alterados por ningún anabólico esteroideo. El eje cardíaco mostró desviación hacia la derecha en un participante (4,35%) que consumía decanoato de testosterona y en dos participantes (8,7%) que consumían estanozolol. Por otro lado, un participante (4,35%) presentó desviación hacia la izquierda y consumía decanoato de testosterona, propionato de testosterona y una combinación de esteroides. Además, se observó un caso de hipertrofia ventricular izquierda y bloqueo incompleto de rama derecha en consumidores de testosterona enantato y propionato de testosterona; sin embargo, estos hallazgos no mostraron relación estadísticamente significativa.

En la Tabla 4 se describen las características electrocardiográficas y los hallazgos limítrofes según el tipo de EAA consumido. Se identificó crecimiento auricular izquierdo en un participante que consumía decanoato de testosterona (Figura 1) y en otro que consumía propionato de testosterona (4,35%).

En la Tabla 5 se presentan las características electrocardiográficas y los hallazgos anormales según el tipo de EAA consumido. Se encontró inversión de la onda T anterior en un participante (Figura 2), bloqueo

Tabla 3. Características electrocardiográficas generales y hallazgos esperados del ECG de los sujetos según el tipo de anabólico consumido y sexo.

Medicamento	Sexo	Frecuencia cardíaca (d.e.)	Ritmo sinusal (%)	Eje eléctrico (Desplazado: n, %)	Bloqueos cardíacos (%)*	Hipertrofia ventricular izquierda (%)	Total, hallazgos
Testosterona enantato	Masculino	71 (1,2)	1 (4,35)	0 (0)	Incompleto: 0 (0)	1 (4,35)	2
Metandrostenolona	Masculino	55 (2,7)	1 (4,35)	0 (0)	Incompleto: 0 (0)	0 (0)	1
	Femenino	<50	1 (4,35)	0 (0)	N/A	N/A	1
Undicilenato de boldenona	Masculino	71 (1,9)	1 (4,35)	0 (0)	Primer grado: 1 (4,35)	0 (0)	2
Enantato de testosterona	Masculino	65 (1,2)	1 (4,35)	0 (0)	Incompleto: 1 (4,35)	0 (0)	2
Decanoato de testosterona	Masculino	69,1 (1,9)	5 (21,74)	Izquierda: 1 (4,35)	0 (0)	0 (0)	7
Testosterona cipionato	Masculino	69 (2,8)	1 (4,35)	0 (0)	0 (0)	0 (0)	1
Estanozolol	Masculino	70 (5,3)	5 (21,74)	0 (0)	0 (0)	0 (0)	5
Propionato de testosterona	Masculino	71,3 (11,3)	4 (17,39)	Izquierda: 1 (4,35)	Incompleto: 1 (4,35)	0 (0)	6
Combinación	Masculino	63 (9,1)	3 (13,04)	Izquierda: 1 (4,35)	0 (0)	0 (0)	4

Test de Fisher, +Test de Kwallis.

Tabla 4. Características electrocardiográficas y hallazgos limítrofes del ECG del deportista según el tipo de anabólico consumido.

	Testosterona enantato	Metandrostenolona	Undicilenato de boldenona	Enantato de testosterona	Decanoato de testosterona	Testosterona cipionato	Estanozolol	Propionato de testosterona	Combinación	p
Crecimiento auricular izquierdo	0 (0)	0 (0)	0 (0)	0 (0)	1 (4,35)	0 (0)	0 (0)	1 (4,35)	0 (0)	0,81

Test de Fisher.

Tabla 5. Características electrocardiográficas y hallazgos anormales del electrocardiograma del deportista según el tipo de anabólico consumido (n = 23).

	Testosterona enantato	Metandrostenolona	Undicilenato de boldenona	Enantato de testosterona	Decanoato de testosterona	Testosterona cipionato	Estanozolol	Propionato de testosterona	Combinación	p
Inversión de la onda t anterior	0 (0)	0 (0)	1 (4,35)	0 (0)	0 (0)	0 (0)	0 (0)	0 (0)	0 (0)	0,21
Bloqueo completo de rama izquierda	0 (0)	0 (0)	1 (4,35)	0 (0)	0 (0)	0 (0)	1 (4,35)	0 (0)	1 (4,35)	0,30
Intervalo QT prolongado	0 (0)	0 (0)	0 (0)	0 (0)	0 (0)	0 (0)	1 (4,35)	0 (0)	0 (0)	0,71
Bloque fascículo posterior izquierdo	0 (0)	0 (0)	0 (0)	0 (0)	1 (4,35)	0 (0)	1 (4,35)	0 (0)	1 (4,35)	0,94
Trastorno no especifico de la repolarización pared inferior	0 (0)	0 (0)	0 (0)	0 (0)	1 (4,35)	0 (0)	0 (0)	0 (0)	0 (0)	1,01

Test de Fisher.

incompleto de rama derecha en otro (Figura 3), y prolongación del intervalo QT en un consumidor de estanozolol (Figura 4). Además, se observó bloqueo de fascículo posterior izquierdo en un consumidor de decanoato de testosterona (Figura 5) y un trastorno inespecífico de la repolarización en la pared inferior (Figura 6). No se encontraron diferencias estadísticamente significativas entre las sustancias consumidas.

Discusión

En este estudio se identificaron los cambios electrocardiográficos en personas que consumen esteroides anabólicos androgénicos (EAA) con el objetivo de mejorar su imagen corporal. La creciente preocupación por el estado físico ha generado un aumento significativo en el número

Figura 1. Electrocardiograma caso 8. Ritmo sinusal, Frecuencia Cardiaca: 75 por minuto, eje eléctrico de -15°, Crecimiento auricular izquierdo. Decanoato de testosterona 100mg/semana intramuscular, 160 minutos de entrenamiento de fuerza.

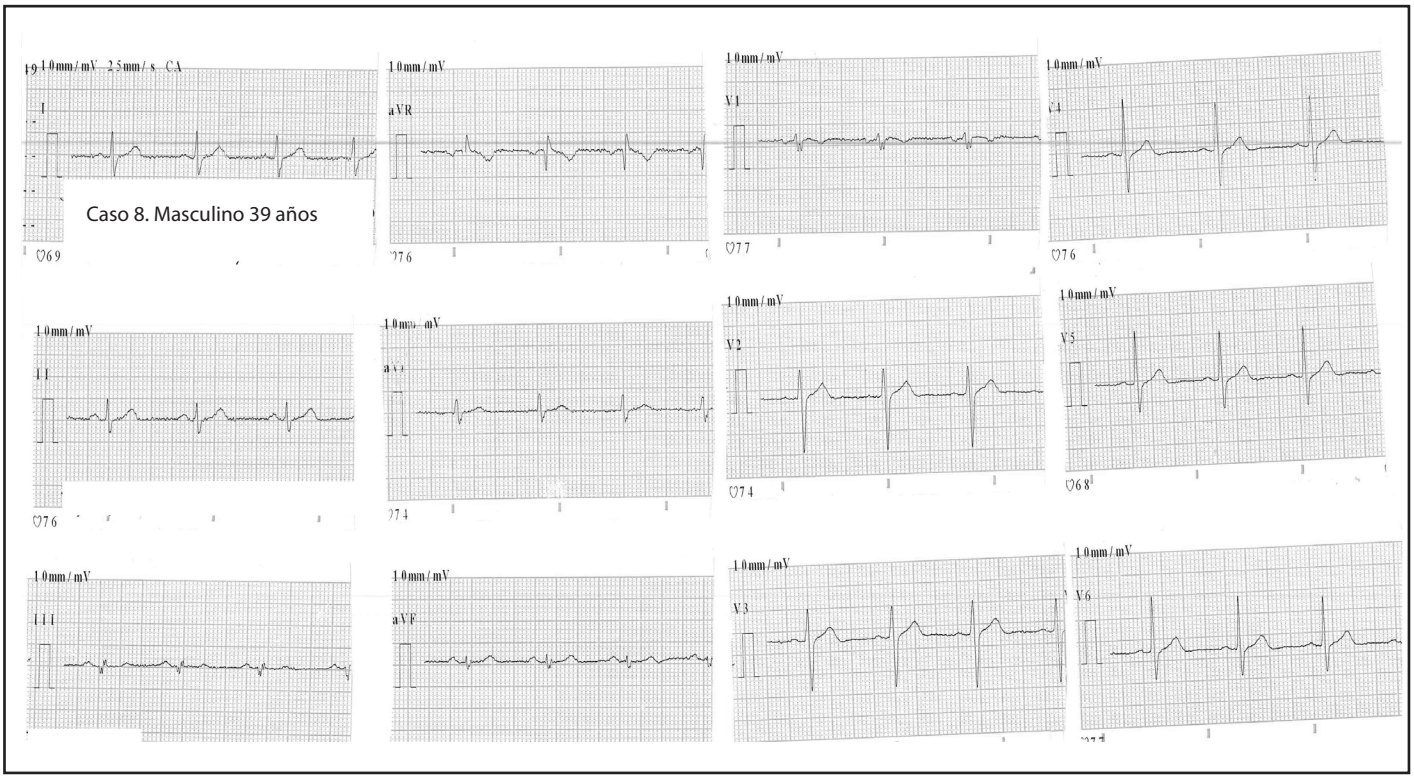

Figura 2. Electrocardiograma caso 3. Ritmo sinusal, Frecuencia Cardiaca: 71 por minuto, eje eléctrico de +60°, Trastorno no especifico de la repolarización de la pared inferior (ondas T invertidas asimétricas) Undicilenato De Boldenona 400mg/Semana Intramuscular, 180 minutos de entrenamiento de entrenamiento tipo Crossfit.

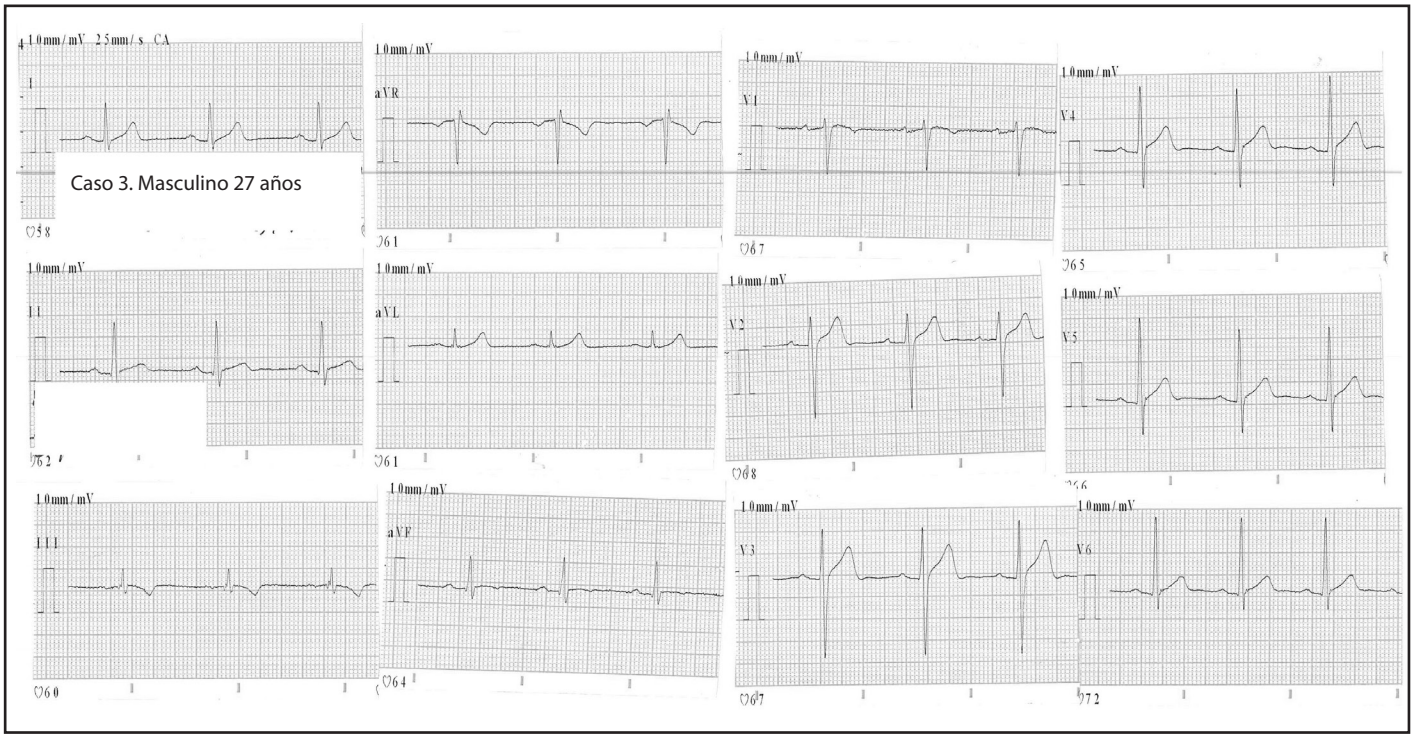

Figura 3. Electrocardiograma caso 4. Ritmo sinusal, Frecuencia Cardiaca: 65 por minuto, eje eléctrico de 0°, Bloqueo incompleto de la rama derecha del Haz de Hiz. Enantato de testosterona 300mg/semanal intramuscular, tres ciclos por año, 200 minutos de entrenamiento de fuerza a la semana.

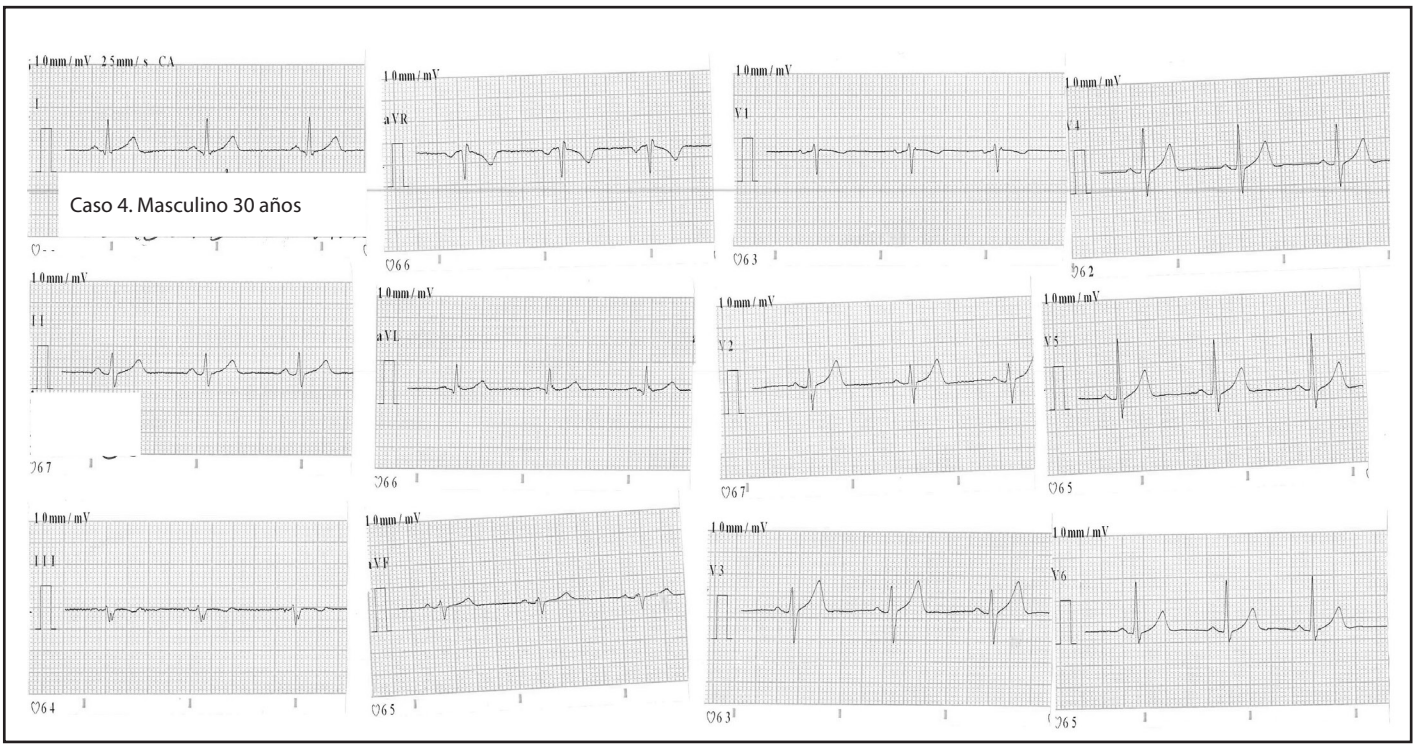

Figura 4. Electrocardiograma caso 12. Ritmo sinusal, Frecuencia Cardiaca: 78 por minuto, eje eléctrico de +90°, intervalo QTc de 365 ms mayor a lo esperado, Estanozolol 50mg cada 3 semanas intramuscular, 90 minutos de entrenamiento de CrossFit y con enfoque en potencia.

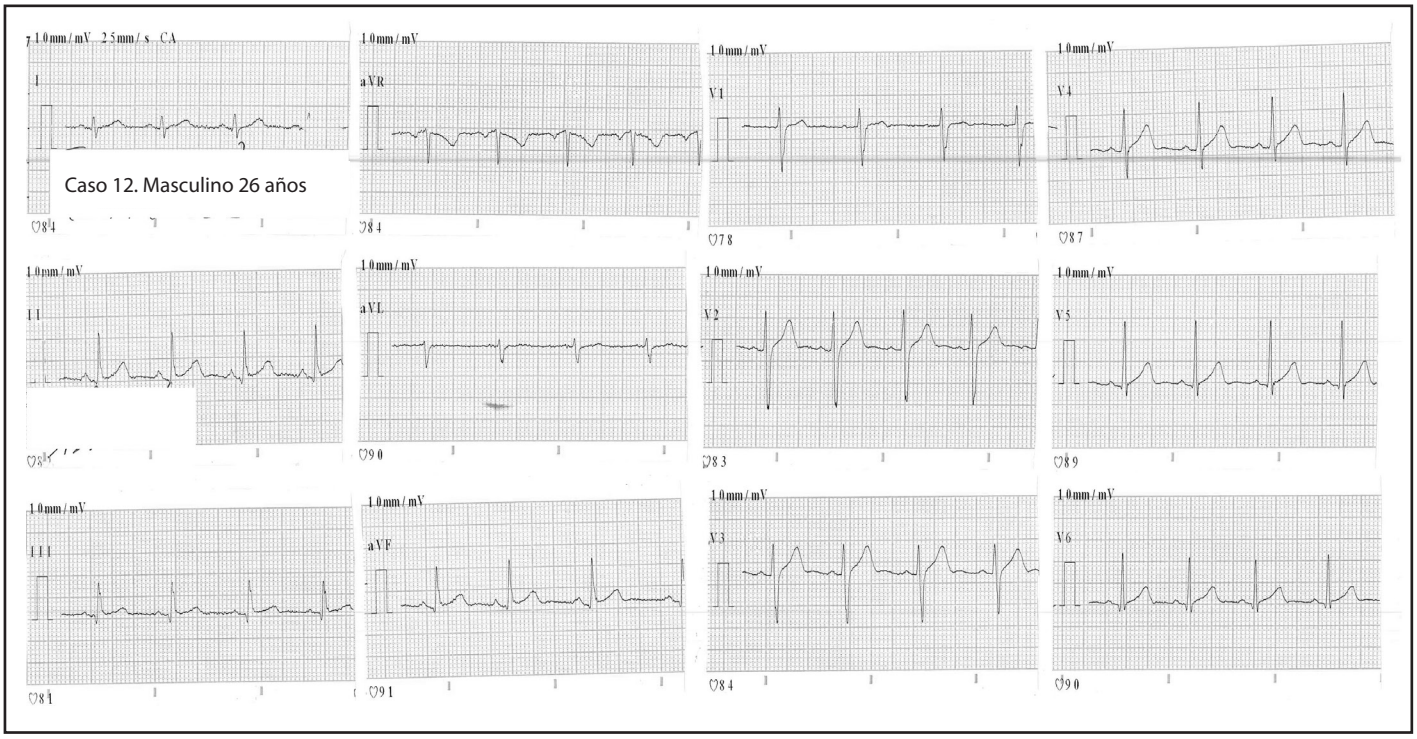

Figura 5. Electrocardiograma caso 6. Ritmo sinusal, Frecuencia Cardiaca: 68 por minuto, eje eléctrico de +120°, Bloqueo fascícular posterior izquierdo. Decanoato de testosterona 100mg/semana intramuscular, 75 minutos de entrenamiento de fuerza a la semana.

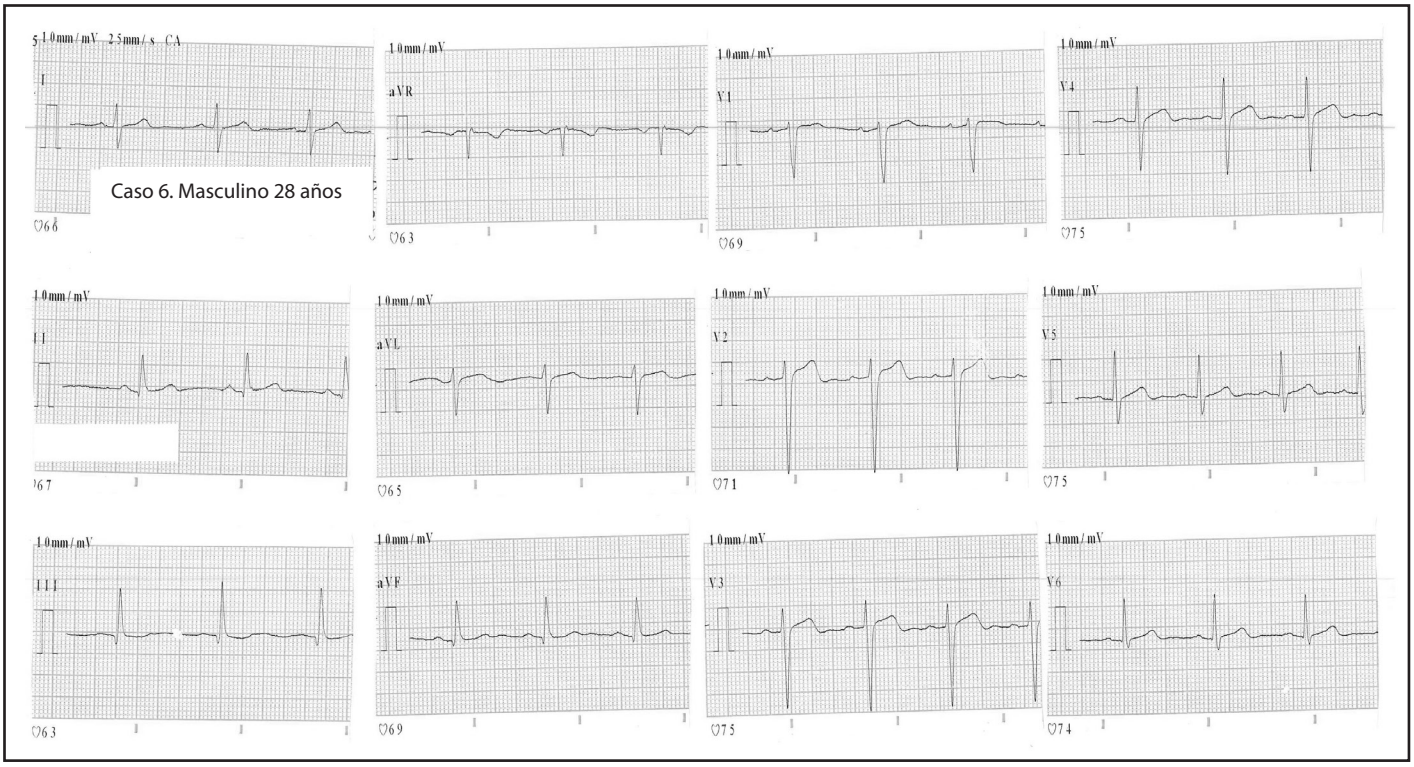

Figura 6. Electrocardiograma caso 9. Ritmo sinusal, Frecuencia Cardiaca: 66 por minuto, eje eléctrico de +15°, Trastorno no especificado de la repolarización de la pared inferior, Decanoato De Testosterona 100mg/Semanal, Intramuscular, 130 minutos de entrenamiento de fuerza.

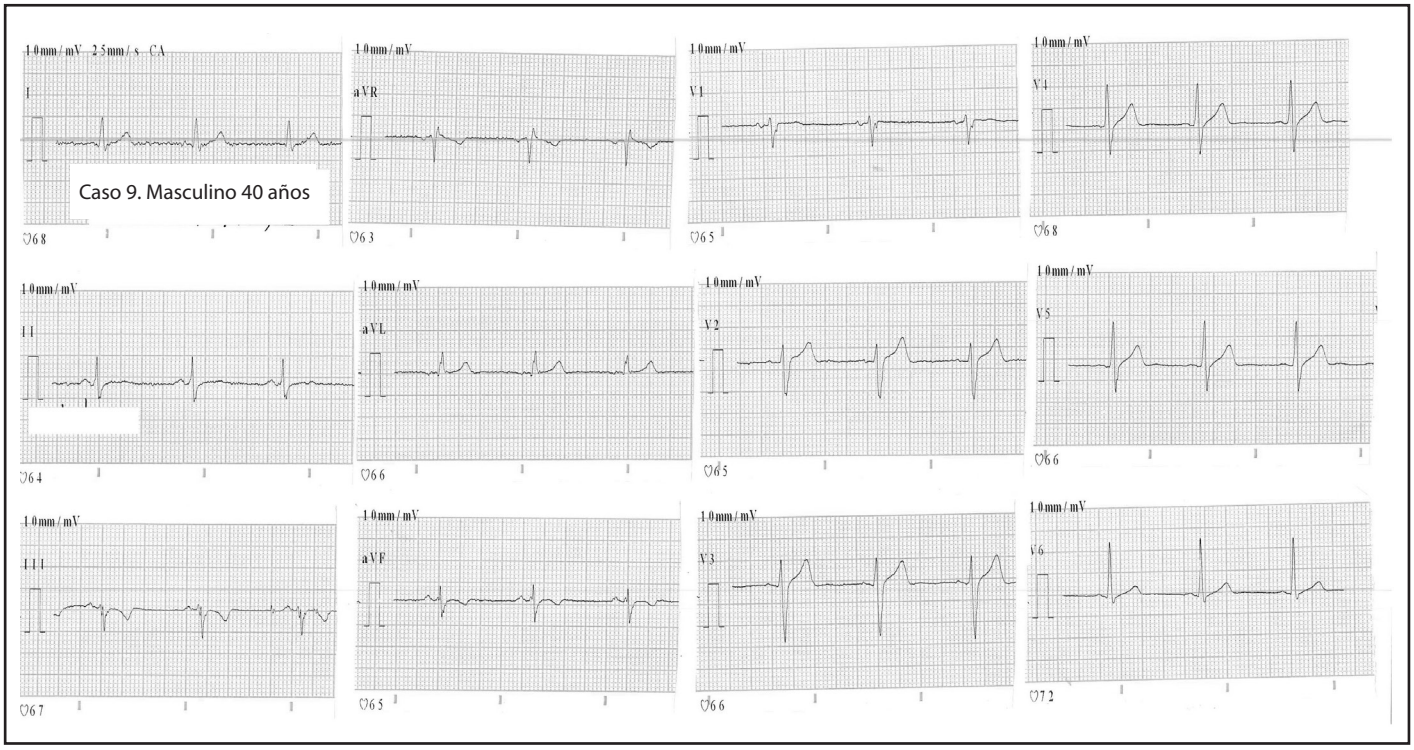

de personas que emplean EAA para potenciar su rendimiento atlético y modificar su apariencia. Sin embargo, muchas de estas sustancias tienen un uso restringido en varios países y, en el caso de Colombia y otros países de Latinoamérica, su regulación es limitada. Esto ha facilitado la aparición de un mercado clandestino para su comercialización y consumo, que usualmente se realiza sin supervisión médica, convirtiéndose en un problema de salud pública desatendido[19].

En este estudio se identificaron varias alteraciones electrocardiográficas significativas. Siete participantes (30,4%) presentaron hallazgos graves, entre los que destacan la inversión de la onda T anterior, el bloqueo de rama izquierda y la prolongación del intervalo QT, mientras que más del 50% presentó cambios considerados limítrofes, como desviaciones del eje eléctrico y leves alteraciones en el voltaje QRS. Estos resultados reflejan la relación potencial entre el uso de EAA y cambios en la función cardíaca, lo que podría aumentar el riesgo de arritmias y complicaciones cardiovasculares en esta población. También se encontró que el promedio de uso de estas sustancias fue de 2,8 años, con al menos dos ciclos por año. La mayoría de los participantes realizaba entrenamiento de fuerza (52,17%) y eran hombres, con un promedio de 171,2 minutos de entrenamiento semanal. Sagoe, *et al.*[3] reportaron que la prevalencia global del uso de EAA es del 3,3%, siendo mayor en hombres (6,4%) en comparación con las mujeres (1,6%)[3]. Además, Hauger, *et al.* y Vaskinn, *et al.* reportaron edades promedio de consumo de alrededor de 37,1 años[19], con 33,2 años en hombres y 28,7 años en mujeres, respectivamente[20]. Estos resultados son similares a los encontrados en este estudio, donde solo participó una persona de sexo femenino.

En términos de posología, las dosis reportadas en este estudio superaron ampliamente las recomendaciones terapéuticas. Por ejemplo, el decanoato de testosterona, cuyo uso médico recomendado es de 100-200 mg cada 2-4 semanas, fue consumido en dosis de 100 mg semanales[21]. Además, se observó el uso de sustancias como la metandrostenolona (Dianabol), cuyo uso terapéutico, aunque raro, está limitado a 5-15 mg diarios, mientras que los participantes reportaron hasta 150 mg semanales. El undecilenato de boldenona, un esteroide de uso veterinario, fue consumido en dosis de 400 mg semanales, cuando en animales las dosis recomendadas suelen ser mucho menores y ajustadas al peso[21]. Este uso de medicamentos de origen veterinario plantea preocupaciones adicionales debido a la ausencia de estándares de seguridad o aprobación en humanos[22].

A pesar de estas dosis elevadas y prolongadas, ningún participante reportó el uso de medicación para la terapia postciclo (PCT), un protocolo diseñado para restablecer la producción natural de testosterona y mitigar los efectos adversos después de un ciclo de EAA. La falta de PCT podría contribuir a una supresión prolongada del eje hipotalámico-hipofisario-gonadal, exacerbando el riesgo de complicaciones cardiovasculares, metabólicas y endocrinas a largo plazo[23].

Los hallazgos de este estudio son consistentes con la literatura previa, pero también presentan diferencias relevantes. Maior, *et al.*[24] concluyeron que hay prolongación en el intervalo QT y PR antes, durante y después del ejercicio físico extenuante, en contraposición con los resultados de este estudio, donde el promedio de estos intervalos fue adecuado; aunque a los participantes se les realizó el ECG en reposo. Según Maior, *et al.*[24], existe mayor prolongación del intervalo QT al finalizar un ejercicio extenuante, generando mayor riesgo de taquiarritmia y muerte súbita debido a una respuesta simpática desregulada[21,22]. Sculthorpe, *et al.*[25], describieron el fenómeno de turbulencia eléctrica al final de los QRS como un método para evaluar la estabilidad electrofisiológica. Esta turbulencia representa pequeñas áreas del tejido cardíaco que tienden a despolarizarse de forma más lenta en el miocardio, generando potenciales eléctricos tardíos. Estos cambios están relacionados con el aumento de masa miocárdica, hipertrofia ventricular izquierda, fibrosis, aumento en la síntesis de colágeno y apoptosis[24]. Estos fenómenos parecen estar directamente relacionados con el tiempo de consumo[25,26].

Por otro lado, los valores bajos de frecuencia cardíaca en reposo encontrados en este estudio (68,3 latidos por minuto) son consistentes con lo reportado por Maior, *et al.*[24] y Sculthorpe, *et al.*[25], Sin embargo Júnior, *et al.*[10] evaluaron la respuesta del sistema nervioso autónomo antes, durante y después de una sesión de ejercicio aeróbico de 60 minutos en consumidores de EAA, encontrando frecuencias cardíacas promedio en reposo de 82,8 latidos por minuto[10]. Los hallazgos Sculthorpe, *et al.*[25], fueron dependientes de la regulación autonómica cardíaca, la cual refleja una adaptación positiva o negativa al entrenamiento, dependiendo del nivel de predominio parasimpático del sujeto, relacionado con la cantidad de masa muscular y nivel de entrenamiento[26].

También concluyeron que esto está relacionado con un mayor riesgo de muerte súbita. En deportistas de alto rendimiento suele haber una recuperación del predominio parasimpático en menor tiempo posterior al ejercicio, lo que actúa como un factor protector contra la muerte súbita y ciertos tipos de arritmias[27]. Sin embargo, se ha demostrado que en consumidores de EAA la recuperación es más lenta después del esfuerzo físico, lo que genera una ventana de mayor riesgo[28]. Cole, *et al.* consideran que esta respuesta anormal de la frecuencia cardíaca es un predictor de mortalidad[29].

Dentro de las implicaciones clínicas más importantes, se debe tener en cuenta que el consumo prolongado y en dosis elevadas de EAA también ha sido relacionado con disfunción miocárdica, hipertrofia ventricular izquierda y aterosclerosis coronaria acelerada[30]. Baggish, *et al.* mencionan que existe una disminución en el suministro de oxígeno al miocardio, lo que propicia una mayor inestabilidad electrofisiológica debido a la función sistólica alterada observada en sujetos consumidores[30]. Es posible que ocurra una despolarización parcial en un grupo de células contráctiles afectadas, lo que las hace susceptibles a generar potenciales de acción ectópicos. Adicionalmente, algunas personas pueden presentar cambios concomitantes que comprometen el tejido endotelial, causados por dislipidemia, hipertensión arterial, hiperaldosteronismo, hemoconcentración y vasoespasmos coronarios. Estos factores pueden empeorar el pronóstico y desencadenar isquemia miocárdica, que, sumado a los cambios electrofisiológicos, aumenta significativamente el riesgo cardiovascular[31,32].

Por otra parte, los fármacos con mayor asociación a complicaciones electrofisiológicas son la testosterona enantato[33,34] y el cipionato de testosterona[12,35], los cuales fueron utilizados por los participantes en este estudio. Adicionalmente, el uso de estas sustancias se ha asociado con dolor torácico típico, que se ha reportado sin cambios en el segmento ST pero con ondas T altas en todas las derivaciones, posiblemente relacionado con fenómenos de vasoespasmo[36]. Este efecto se ha vinculado con periodos de consumo crónico (mayor a dos años) en dosis elevadas y sin supervisión médica, lo que puede llevar

a infartos con coronarias sanas. Algo similar ocurre con el consumo de cocaína, tabaco, alcohol o anfetaminas[21]. Según Sogut, *et al.* el uso de EAA se asocia con vasoespasmo, especialmente en personas jóvenes, simulando un síndrome coronario a nivel electrocardiográfico. En este caso, se relacionó con el uso de estanozolol[37].

Este estudio tiene como fortaleza la identificación oportuna de alteraciones graves y la remisión de los participantes afectados para recibir atención médica, así como el enfoque en una problemática creciente relacionada con los estereotipos de belleza actuales. No obstante, presenta limitaciones, como el tamaño reducido de la muestra, la falta de análisis en condiciones de esfuerzo físico y la ausencia de pruebas complementarias, tales como monitoreo Holter o evaluación de la variabilidad de la frecuencia cardíaca. Además, no se realizaron análisis endocrinos. La falta de PCT podría reflejar un desconocimiento general sobre sus beneficios o una subestimación de los riesgos asociados al uso prolongado de estas sustancias.

Estas limitaciones dificultan la generalización de los hallazgos, pero invitan a realizar estudios futuros con un enfoque prospectivo y grupos control, para comprender mejor las dosis seguras que puedan generar resultados estéticos y deportivos sin comprometer la salud de las personas.

Conclusiones

Este estudio identificó alteraciones electrocardiográficas en consumidores de esteroides anabólicos androgénicos (EAA), destacando que más del 50% de los participantes presentó cambios limítrofes, como desviaciones del eje eléctrico y alteraciones en el voltaje del QRS, mientras que el 30,4% mostró hallazgos graves, incluyendo inversión de la onda T, bloqueo de rama izquierda y prolongación del intervalo QT. Estos resultados reflejan un impacto significativo del consumo de EAA en la función cardíaca, particularmente en el sistema de conducción y repolarización.

Aunque no se encontraron relaciones significativas con moléculas específicas, las dosis elevadas y el uso prolongado de estas sustancias, que superaron ampliamente las recomendaciones terapéuticas, podrían contribuir al desarrollo de hipertrofia ventricular izquierda y disfunción autonómica. Estos hallazgos resaltan la necesidad de implementar políticas públicas para regular su acceso y fomentar la supervisión médica, así como de realizar estudios prospectivos que profundicen en las asociaciones entre dosis, tiempo de consumo y alteraciones cardiovasculares identificadas.

Conflicto de interés

Los autores declaran no tener conflictos de interés.

Bibliografía

1. Van Amsterdam J, Opperhuizen A, Hartgens F. Adverse health effects of anabolic–androgenic steroids. *Regul Toxicol Pharmacol.* 2010;57:117–23.
2. Melki JP, Hitti EA, Oghia MJ, Mufarrij AA. Media exposure mediated social comparison to idealized images of muscularity, and anabolic steroid use. *Health Commun.* 2015;30:473–84.
3. Sagoe D, Molde H, Andreassen CS, Torsheim T, Pallesen S. The global epidemiology of anabolic-androgenic steroid use: a meta-analysis and meta-regression analysis. *Ann Epidemiol*. 2014;24:383–98.
4. Nagata JM, McGuire FH, Lavender JM, Brown TA, Murray SB, Compte EJ, *et al.* Appearance and performance-enhancing drugs and supplements (APEDS): Lifetime use and associations with eating disorder and muscle dysmorphia symptoms among cisgender sexual minority people. *Eat Behav*. 2022;44:101595.
5. Dominguez E, Fernandez PN, Gimenez J, Gerometta RM del R. Estudio descriptivo del consumo de esteroides anabólicos en la población que asiste a gimnasios de la ciudad de corrientes, Argentina. *Rev Posgrado Cátedra Med.* 2013;214:1–6.
6. Andrade AG de, Duarte P do CAV, Barroso LP, Nishimura R, Alberghini DG, Oliveira LG de. Use of alcohol and other drugs among Brazilian college students: effects of gender and age. *Braz J Psychiatry*. 2012;34:294–305.
7. Pope Jr HG, Wood RI, Rogol A, Nyberg F, Bowers L, Bhasin S. Adverse health consequences of performance-enhancing drugs: an Endocrine Society scientific statement. *Endocr Rev*. 2014;35:341–75.
8. Prutkin JM, Wilson MG. Electrocardiography in athletes: normal and abnormal findings. *Heart*. 2018;104:1902–9.
9. Kouidi EJ, Kaltsatou A, Anifanti MA, Deligiannis AP. Early left ventricular diastolic dysfunction reduced baroreflex sensitivity, and cardiac autonomic imbalance in anabolic–androgenic steroid users. *Int J Environ Res Public Health*. 2021;18:6974.
10. Júnior JFCR, Silva AS, Cardoso GA, Silvino VO, Veras-Silva AS, Nakamura FY, *et al.* Differences in nervous autonomic control in response to a single session of exercise in bodybuilders using anabolic androgenic steroids. *J Hum Kinet*. 2021;80:93–101.
11. Sogut O, Kaya H, Gokdemir MT, Sezen Y. Acute myocardial infarction and coronary vasospasm associated with the ingestion of cayenne pepper pills in a 25-year-old male. *Int J Emerg Med.* 2012;5:5.
12. Garner O, Iardino A, Ramirez A, Yakoby M. Cardiomyopathy induced by anabolic-androgenic steroid abuse. *BMJ Case Rep*. 2018;2018:bcr2017223891.
13. Ilonze OJ, Enyi CO, Ilonze CC. Cardiomyopathy and heart failure secondary to anabolic-androgen steroid abuse. *Proc Bayl Univ Med Cent*. 2022;35:363–5.
14. Chegeni R, Pallesen S, McVeigh J, Sagoe D. Anabolic-androgenic steroid administration increases self-reported aggression in healthy males: a systematic review and meta-analysis of experimental studies. *Psychopharmacology (Berl).* 2021;238:1911–22.
15. Serratosa-Fernández L, Pascual-Figal D, Masiá-Mondéjar MD, Sanz-de la Garza M, Madaria-Marijuan Z, Gimeno-Blanes JR, *et al.* Comentarios a los nuevos criterios internacionales para la interpretación del electrocardiograma del deportista. *Rev Esp Cardiol.* 2017;70:983–90.
16. Drezner JA, Sharma S, Baggish A, Papadakis M, Wilson MG, Prutkin JM, *et al.* International criteria for electrocardiographic interpretation in athletes: consensus statement. *Br J Sports Med.* 2017;51:704–31.
17. Leifman H, Rehnman C, Sjöblom E, Holgersson S. Anabolic Androgenic Steroids—use and correlates among gym users—an assessment study using questionnaires and observations at gyms in the Stockholm region. *Int J Environ Res Public Health*. 2011;8:2656–74.
18. Zoob Carter BN, Boardley ID. Development and validation of dependence and craving measures specific to athletes who use anabolic-androgenic steroids. *Front Psychol.* 2024;15.
19. Selk-Ghaffari M, Shab-Bidar S, Halabchi F. The prevalence of anabolic-androgenic steroid misuse in Iranian athletes: a systematic review and meta-analysis. *Iran J Public Health*. 2021;50:1120–34.
20. Vaskinn A, Hauger LE, Bjørnebekk A. Theory of mind in users of anabolic androgenic steroids. *Psychopharmacology (Berl)*. 2020;237:3191–9.
21. Patanè FG, Liberto A, Maria Maglitto AN, Malandrino P, Esposito M, Amico F, *et al.* Nandrolone decanoate: use, abuse and side effects. *Medicina (Mex)*. 2020;56:606.
22. Meza R. La boldenona, un anabolizante vacuno, ¿existe riesgo de dopaje positivo? Revista institucional tiempos nuevos. *Tempos Nuevos.* 2021;26.
23. Jaguande Gonzales JJ. Atrofia testicular generada por el inadecuado uso de esteroides anabolizantes en varones aficionados al fisicoculturismo en el gimnasio Matt Gym del distrito Carmen de La Legua - Callao. Universidad San Ignacio de Loyola; 2017.
24. Maior AS, Carvalho AR, Marques-Neto SR, Menezes P, Soares PP, Nascimento JHM. Cardiac autonomic dysfunction in anabolic steroid users. *Scand J Med Sci Sports*. 2013;23:548–55.
25. Sculthorpe N, Grace F, Jones P, Davies B. Evidence of altered cardiac electrophysiology following prolonged androgenic anabolic steroid use. *Cardiovasc Toxicol.* 2010;10:239–43.
26. Rodríguez-Triviño CY, Jiménez CA, Veloza-Manchola LK, Quiñonez-Bohórquez D, Polania-Pérez JF. Masa muscular y control autonómico cardiaco en personas jóvenes en reposo y postejercicio. *Salud UIS*. 2022;54.

27. Malik M. Heart rate variability: Standards of measurement, physiological interpretation, and clinical use. *Circulation.* 1996;93:1043–65.
28. Billman GE. Cardiac autonomic neural remodeling and susceptibility to sudden cardiac death: effect of endurance exercise training. *Am J Physiol-Heart Circ Physiol.* 2009;297:H1171–93.
29. Cole CR, Blackstone EH, Pashkow FJ, Snader CE, Lauer MS. Heart-rate recovery immediately after exercise as a predictor of mortality. *N Engl J Med*. 1999;341:1351–7.
30. Baggish AL, Weiner RB, Kanayama G, Hudson JI, Lu MT, Hoffmann U, *et al*. Cardiovascular toxicity of illicit anabolic-androgenic steroid use. *Circulation.* 2017;135:1991–2002.
31. Pereira E, Moyses SJ, Ignácio SA, Mendes DK, da Silva DS, Carneiro E, *et al.* Anabolic steroids among resistance training practitioners. *PLoS ONE.* 2019;14: e0223384.
32. Hernández-Guerra AI, Tapia J, Menéndez-Quintanal LM, Lucena JS. Sudden cardiac death in anabolic androgenic steroids abuse: case report and literature review. *Forensic Sci Res*. 2019;4:267–73.
33. Barbosa Neto O, da Mota GR, De Sordi CC, Resende EAMR, Resende LAPR, Vieira da Silva MA, *et al.* Long-term anabolic steroids in male bodybuilders induce cardiovascular structural and autonomic abnormalities. *Clin Auton Res*. 2018;28:231–44.
34. Routledge HC, Chowdhary S, Townend JN. Heart rate variability-a therapeutic target? *J Clin Pharm Ther.* 2002;27:85–92.
35. Sodhi P, Patel MR, Solsi A, Bellamkonda P. Decompensated non-ischemic cardiomyopathy induced by anabolic-androgenic steroid abuse. *Cureus.* 2020;12:e11476.
36. Sonmez E, Turkdogan KA, Yilmaz C, Kucukbuzcu S, Ozkan A, Sogutt O. Chronic anabolic androgenic steroid usage associated with acute coronary syndrome in bodybuilder. *Turk J Emerg Med.* 2016;16:35–7.
37. Placci A, Sella G, Bellanti G, Margheri M. Anabolic androgenic steroid-induced Takotsubo cardiomyopathy. *BMJ Case Rep*. 2015;2015:bcr2014209089.